

Hidatidosis

COMPLICACIONES Y POSIBLE RELACIÓN CON CÁNCER

Dra. Gloria M. Calaf, Ph. D.
Dr. Sergio Iturri W., M.V.

En pacientes con determinados tipos de cáncer aparecen ciertas moléculas en niveles superiores a lo normal en sangre, orina y tejidos. Son los marcadores tumorales los que son sintetizados por el propio tumor o por el cuerpo como respuesta a la presencia de cáncer o a ciertas condiciones benignas (no cancerosas). A pesar de no ser específicos, cuando los marcadores tumorales se encuentran en niveles sobre los normales son un indicador de alteración celular. En la actualidad, el uso principal de los marcadores tumorales es evaluar la reacción del cáncer al tratamiento y controlar la recaída. Los científicos continúan estudiando el uso de estos marcadores tumorales, así como su papel potencial en la detección y diagnóstico temprano del cáncer.

Teniendo en cuenta que la hidatidosis es una enfermedad frecuente en Chile y que podría inducir a desarrollar cáncer, se estudia si algunos marcadores tumorales son indicadores de la relación parásito/cáncer.

Generalidades

La hidatidosis es una zoonosis producida por helmintos del género *Echinococcus*, que presenta cuatro especies: *E. granulosus*, *E. multilocularis*, *E. oligarthrus* y *E. vogeli*. De las cuatro especies, la de mayor importancia patológica es *E. granulosus*, la que posee cepas genéticamente distintas distribuidas en diferentes áreas geográficas. *E. granulosus* es un cestodo pequeño de 2 a 11 mm de longitud. Los hospedadores definitivos en los que se desarrolla el cestodo adulto están representados por diver-

sos carnívoros entre los que destaca el perro, mientras que los hospedadores intermediarios son ungulados (domésticos y silvestres), en los cuales junto con el hombre se desarrolla el quiste hidatídico. *E. multilocularis* es más pequeño (1,2 a 4,5 mm) pero morfológicamente similar. Se distribuye geográficamente en parte de Europa y Norteamérica. Los vermes adultos se desarrollan en cánidos como el zorro, coyote y menos frecuentemente en el lobo y perro. Los hospedadores intermediarios están representados por roedores y el hombre, en cuyos hígados se desarrolla un quiste multivesicular o alveolar. Especies salvajes como el lobo y el zorro intervienen en el ciclo silvestre de *E. granulosus*, mientras que en el ciclo doméstico intervienen fundamentalmente el perro y el ganado ovino. Las especies del género *Echinococcus* tienen un ciclo biológico indirecto con participación de hospedadores definitivos e intermediarios. Los hospedadores definitivos se infectan mediante la ingestión de quistes hidatídicos que contengan protoescólices viables, los que una vez ingeridos se fijan al epitelio intestinal. Alcanzado el estado adulto, los vermes producen huevos que se eliminan junto a las deposiciones del hospedador definitivo. El hospedador intermediario se infesta al ingerir los huevos embrionados (Fig. 1), los que pasan al segundo estado larval, el metacestodo que dará origen al quiste hidatídico. El embrión una vez que ha llegado al órgano blanco produce una nidación sinusoidal transformándose en una masa plasmoide multinucleada rodeada por un proceso inflamatorio que actúa sobre el parénquima del órgano parasitado. Esta reacción

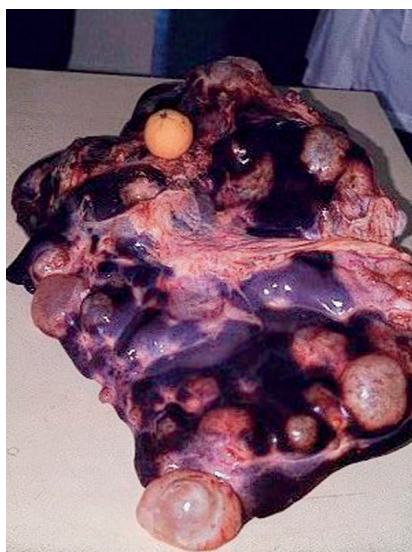
inflamatoria provoca alteraciones en las células, canalículos y vasos que en forma progresiva evolucionan hacia la fibrosis formando la capa adventicia del quiste.



Es importante el control de salud del perro, huésped definitivo que tiene un contacto muy directo con el ser humano, de alto riesgo en zoonosis.

Localización

La localización del quiste parece estar relacionada con algunas características anatómicas y fisiológicas del hospedador, así como la especie y cepa del parásito. El quiste hidatídico se desarrolla principalmente en hígado (Fig. 2) y pulmón, correspondiendo a un 5% otros órganos los cuales pueden ser el músculo pterigoides, músculo vasto lateral, músculos lumbares, músculo bíceps braquial, músculo sartorius. También puede ubicarse en el sistema óseo, incluyendo costillas y tibia. En el sistema nervioso, el quiste se puede situar en el encéfalo, tejido de sostén, células de la glía; cerebro. Otros órganos afectados incluyen al bazo, ovario, mama, riñón, miocardio, tiroides, útero, vejiga, adrenales, páncreas, glándula salival submaxilar, boca, timo, lengua, ojo y testículo, entre otros.



Quistes Hidatídicos. Foto gentileza de la Unidad de Parasitología, Facultad de Ciencias Veterinarias y Pecuarias de la Universidad de Chile.

Síntomas de hidatidosis

Un quiste hepático puede permanecer asintomático entre 10 a 20 años. Cuando la enfermedad se manifiesta, los signos y síntomas dependerán del tamaño, número y ubicación de las lesiones las que preferentemente afectan al hígado, las cuales pueden incluir hepatomegalia, ictericia obstructiva y colangitis. Dentro de las complicaciones causadas por la hidatidosis se encuentra hidroneumotórax, neumotórax, prolapso del quiste hidatídico, llegando a su ruptura provocando síntomas como: asfixia, hemoptisis, absceso pulmonar o anafilaxis con disminución de la presión sanguínea y shock. En caso de ubicarse en la columna, el quiste puede ocasionar prolapso de disco intervertebral (Moraes MA *et al*, 2003). El paciente afectado de hidatidosis puede sufrir complicaciones si a nivel hepático el quiste hidatídico es invadido por bacterias, pudiendo abarcar a la adventicia, y llegando a la supuración o formación de microabscesos con compromiso de tejido hepático periférico. Si la hidátide propiamente tal supura favorecerá la ruptura de su membrana haciendo que la cavidad adventicia contenga pus y restos hidatídicos. Los casos más frecuentes de complicaciones hidatí-

dicas en el hígado son supuraciones, compresión de los gruesos conductos biliares, compresión de la vena porta, ruptura del quiste y evacuación de su contenido ya sea en las vías biliares, cavidad peritoneal o mediante fistulas, llegando al tórax. En caso de formarse un absceso intrahepático aparecen síntomas como dolor en hipocondrio derecho, fiebre, anorexia, dispepsia moderada, ictericia y hepatomegalia. Si el absceso continúa su desarrollo, paulatinamente va afectando el parénquima hepático, provocando la lisis de los hepatocitos seguido de necrosis proceso que se puede infectar secundariamente por bacterias. Dentro de las complicaciones torácicas asociadas a quiste hidatídico hepático debido a la inflamación periquística se incluyen: ruptura del árbol biliar, erosión del diafragma, migración del quiste hidatídico hacia la cavidad torácica lo que conduce a una fistula bronco-biliar (la que sucede en el 2% de los casos), empiema pleural y absceso pulmonar. Durante la migración del quiste a través del diafragma, las posibilidades de su ruptura hacia los grandes vasos o hacia el pericardio aumentan considerablemente (Kotoulas CS *et al*, 2003).

La enfermedad y su relación con el cáncer

Aunque los organismos cuentan con un sistema inmune que les permite rechazar a los parásitos, la hidatidosis es una enfermedad que se hace crónica debido a que, entre otros factores, el metacestodo permanece en el hospedador mediante un equilibrio dinámico entre ambos. Dos inmunorreguladores han sido detectados para quistes hidatídicos de *Echinococcus*. Uno de ellos es el mediador de efecto mitogénico de la hidátide, el cual afecta a la generación de la población de linfocitos T-supresores. El segundo factor interfiere en la interacción entre macrófagos y linfocitos-T dañando la acción de los macrófagos en la respuesta linfoproliferativa (Dixon J.B, 1996). A medida que la enfermedad se va haciendo crónica, las posibilidades que las lesiones se transformen en ma-

lignas aumentan. En un caso reportado un paciente de tres años de edad fue operado en tres ocasiones debido a complicaciones de un quiste hidatídico pulmonar. En la primera cirugía se extirpó el quiste, seguido de una extracción del lóbulo afectado terminando en una neumoectomía debido a una fistula bronco-pleural. Después de 42 años de ausencia de síntomas, el mismo paciente presentó un absceso costal derecho el que fue drenado. El cultivo del contenido purulento desarrolló *Staphylococcus epidermidis* y *Streptococcus*. En posteriores exámenes se detectó empiema post-neumoectomía, absceso de tejido blando y osteomielitis de la 2ª costilla derecha. Los datos clínicos del paciente conducían a un empiema asociado a una fistula esófago-pleural que no produjeron síntomas por años. El empiema crónico de más de 42 años de duración fue un factor de riesgo para que el paciente desarrollara un carcinoma en la cavidad pleural post-neumoectomía (Zapatero Gaviria J *et al*, 2004). En otro caso crónico de hidatidosis relacionado con cáncer, se encontró el desarrollo de un glioma maligno en el mismo sitio donde 22 años después un paciente tuvo una hidatidosis cerebral (St George EJ *et al* 2003).

En otras ocasiones se ha hallado la concurrencia simultánea de quiste hidatídico y cáncer donde coexistía un carcinoma pulmonar y un quiste hidatídico pulmonar en un mismo paciente, manifestado por la presencia de un fluido bilioso en pericardio, evento que puede haberse producido debido a una fistula pericardio-biliar (Kotoulas C *et al*, 2003). En otro caso, se encontró en el mismo riñón de un paciente la presencia simultánea de un quiste hidatídico y adenocarcinoma (Minana Lopez B *et al*, 1994).

Zapatero Gaviria J *et al* (2004) describen que el empiema crónico de más de 42 años de duración posterior a una neumoectomía por hidatidosis fue un factor de riesgo para que el paciente desarrollara un carcinoma en la cavidad pleural. El mecanismo

de transformación maligna de epitelio escamoso a carcinoma epidermoide es desconocido aunque el desarrollo de la fistula pleura-cutánea podría ser el detonante del proceso oncogénico. La fistula esófago-pleural crónica podría haber conducido a la presencia de epitelio escamoso heterotópico. La fistula, que drenaba intermitentemente al empiema pleural por vía esofágica hacia el sistema digestivo, pudo ser un factor irritante que habría contribuido a una eventual transformación maligna del epitelio heterotópico presente en la cavidad pleural. Otra posible causa podría ser la metaplasia de las células de la capa mesotelial inducida por la inflamación crónica de la pleura causada por años (de 25 a 40 años) de empiema. Ruttner JR *et al* (1977) coincide con Oliaro A *et al* (1995) donde el carcinoma epidermoide pleural puede estar relacionado con empiema crónico derivado de una fistula pleuro-cutánea. En el caso de ausencia de fistula cutánea, se cree que el cáncer podría resultar de una metaplasia del epitelio.

Marcadores tumorales

Los marcadores tumorales son moléculas que pueden detectarse en cantidades mayores a las normales en sangre, orina, u órganos de algunos pacientes con ciertos tipos de cáncer. Son sintetizados por el propio tumor o por el cuerpo como respuesta a la presencia de cáncer o a ciertas condiciones benignas. A pesar de no ser específicos, cuando los marcadores tumorales se encuentran en niveles por encima de los valores normales son un indicador de alteración celular. Actualmente, los marcadores tumorales se utilizan en la evaluación del tratamiento contra el cáncer y como control a una posterior recaída del paciente. Teniendo en cuenta que la hidatidosis es una enfermedad frecuente en Chile y que podría inducir a desarrollar cáncer, los marcadores tumorales podrían ser indicadores de la relación parásito/cáncer. Alvarez E *et al* (2001) describen altos niveles del marcador tumoral, el antígeno

Tn asociado a carcinoma, en el suero de pacientes con hidatidosis. Tanto el adulto como la larva de *E.granulosus* expresan el antígeno Tn asociado a cáncer. Análisis histoquímicos muestran que el antígeno Tn es expresado en el parénquima del cestodo, tanto en su estado larval como en el adulto y por el tegumento externo en caso del verme adulto encontrando evidencias de O-glicosilación por parte de *E.granulosus*, por lo tanto, la medición del antígeno Tn O-glicosilado podría ser evidencia de la actividad de *E.granulosus*.

La expresión de otros marcadores tumorales es estudiada por Medina Pérez M *et al* (1999) en un paciente con dos quistes hidatídicos en hígado junto a un adenocarcinoma renal. Estudios inmunohistoquímicos mostraron un alto índice de proliferación celular (Ki67) y una intensa expresión de p53 y glicoproteína P.

Al paciente descrito por Zapatero Gaviria J *et al* (2004), el cual desarrolló un carcinoma a partir de la acción crónica de una empiema derivado de la remoción de un quiste hidatídico, el estudio histoquímico de las células basales comprometidas dio positivo utilizando factores de proliferación (Ki-67) y p53 gen supresor de tumor confirmándose el diagnóstico de metaplasia escamosa con áreas de carcinoma microinfiltrado en tejido conectivo. Otro marcador, el CA 19-9, fue hallado por Pfister M *et al* (2001) en altos niveles en pacientes con quistes hepáticos debido a la infestación por *E.granulosus* y *E.multilocularis*. Mantke R *et al* (2001) sugieren que en el caso de hallar quistes hepáticos con muchas paredes y altos niveles del marcador CA 19-9 puede ser indicio de cistadenoma mucinoso o cistadenocarcinoma.

Conclusiones

Debido a que Chile es un país donde la hidatidosis humana es reportada en un número de 320 casos anuales (Ministerio de Salud 1989-1998) y siendo

una enfermedad que, de hacerse crónica, puede inducir la aparición de cáncer, es necesario seguir investigando en la detección temprana de neoformaciones malignas, a través de, entre otros medios de diagnóstico de marcadores tumorales, idealmente específicos para hidatidosis ya que éstos pueden estar en niveles altos en caso de quistes no hidatídicos (Madia *et al*, 2003).

Bibliografía

- 1.- Alvarez Errico D., Medeiros A., Miguez M., Casaravilla C., Malgor R., Carmona C., Nieto A., Osinaga E. O-glycosylation in *Echinococcus granulosus*: identification and characterization of the carcinoma-associated Tn antigen. *Exp Parasitol*. 2001 Jun; 98 (2):100-9.
- 2.- Dixon J.B. Echinococcosis. Department of Veterinary Pathology, University of Liverpool, Liverpool, L69 3BX, U.K. 1996.
- 3.- Kotoulas CS, Foroulis C, Letsas K., Kostikas K., Konstantinou M. Bilious pericardial effusion at initial presentation in a patient with lung cancer. *World J Surg Oncol*. 2003 Nov 8;1(1):24.
- 4.- Madia C., Lumachi F., Veroux M., Fiamingo P., Gringeri E., Brolese A., Zanus G, Cillo U., D'Amico DF. Giant splenic epithelial cyst with elevated serum markers CEA and CA 19-9 levels: an incidental association? *Anticancer Res*. 2003 Jan-Feb; 23(1B): 773-6.
- 5.- Mantke R., Ridwelski K., Rocken C., Pross M., Schulz HU, Lippert H. Hepatobiliary cystadenoma. *Chirurg*. 2001 Mar;72 (3):277-80.
- 6.- Medina Pérez M., Valero Puerta J, Valpuesta Fernandez I, Sánchez González M, Carrizosa Esquivel AM. Rapidly metastasizing renal carcinoma with intense expression of p53 and P-glycoprotein. *Arch Esp Urol*. 1999 Oct;52(8):883-5.

- 7.- Minana Lopez B., Fernandez Aparicio T., Vazquez Blanc S., Carrero Lopez V., Rodriguez Antolin A., Passas Martinez J, Leiva Galvis O. Hydatid cyst and renal adenocarcinoma: an exceptional association. *Actas Urol Esp.* 1994 Jan;18(1):58-63.
- 8.- Ministerio de Salud de Chile. *Anuarios de Enfermedades de Notificación obligatoria.* Santiago. 1989-1998.
- 9.- Moraes MA, Sobreira M. de N., Medeiros Filho P., Tavares AC, Gomes MI. Polycystic hydatidosis: casual finding of calcified hydatid cyst simulating mesenteric neoplasm. *Rev Soc Bras Med Trop.* 2003 Jul-Aug;36(4):519-21.
- 10.-Oliaro A., Filosso PL, Casadio C., Ruffini E., Molinatti M., Cianci R, Porrello C, Rastelli M., Leo F., Maggi G. Right post pneumonectomy pleural empyema caused by an esophagopleural fistula due to an esophageal carcinoma. *J Cardiovasc Surg (Torino).* 1995 Dec; 36(6):607-9.
- 11.-Pfister M., Gottstein B., Kretschmer R., Cerny T., Cerny A. Elevated carbohydrate antigen 19-9 (CA 19-9) in patients with *Echinococcus* infection. *Clin Chem Lab Med.* 2001 Jun; 39 (6):527-30.
- 12.-Ruttner JR, Heinzl S. Squamous-cell carcinoma of the pleura. *Thorax.* 1977 Aug;32(4):497-500.
- 13.-St George EJ, Hillier CE, Hatfield R. Glioma after cerebral hydatid disease. *Childs Nerv Syst.* 2003 Dec; 19(12):837-40.
- 14.-Zapatero Gaviria J, Garcia Franco CE, Jimenez Hiscock L., Penalver Pascual R., Fogue Calvo L., Murguruza Trueba I., Lago Viguera J. Carcinoma arising in the pleural cavity following pneumonectomy for hydatid disease. *Respiration.* 2004 May-Jun; 71(3):285-8.

Dr. Sergio Iturri W M.V
Dra.Gloria M. Calaf, Ph. D.
Universidad de Tarapaca
Campus Velasquez
Email address:
gmc24@columbia.edu

ESPACIO PARA PUBLICIDAD